

# Диагностическая оценка функционального состояния трахеи у больных хронической обструктивной болезнью легких

Я.В. Марченков, Т.Л. Пашкова,  
А.Г. Чучалин, В.Е. Сеницын

Хронический кашель, характерный для хронической обструктивной болезни легких (ХОБЛ), способен воздействовать на крупные верхние дыхательные пути. В этой связи актуально оценить состояние крупных дыхательных путей у пациентов с ХОБЛ и создать диагностическую программу для оценки их динамической патологии.

Целью данного исследования является оценка диагностической эффективности различных методов диагностики динамических изменений трахеи у пациентов с ХОБЛ. В исследовании принимали участие 55 пациентов, из числа которых были отобраны по критериям включения 30 пациентов, разделенных на 2 группы на основании фибробронхоскопии. 1 группа (20 пациентов) имеющих признаки динамических изменений трахеи (ФБС): возраст  $60,9 \pm 7,9$  лет, пол Ж/М 14/6, ИМТ  $28,2 \pm 4,3$  кг/м<sup>2</sup>, ХОБЛ ПА (GOLD), курение  $35,4 \pm 5,2$  пачка/лет; 2 группа (10 пациентов) без динамических изменений трахеи (ФБС): возраст  $55,2 \pm 4,8$  лет, пол Ж/М 2/8, ИМТ  $26,8 \pm 2,6$  кг/м<sup>2</sup>, ХОБЛ ПА (GOLD), курение  $28,2 \pm 3,4$  пачка/лет. Пациенты проходили клиническое обследование, исследование кривой «поток–объем», бодиплетизмографию, импульсную осциллометрию, рентгенографию трахей, фибробронхоскопию, электронно-лучевую томографию.

В результате исследования было выявлено, что среди функциональных параметров наибольшую чувствительность имеет

импульсная осциллометрия (85%); электронно-лучевая томография обладает большей чувствительностью (90%) по сравнению с рентгенографией трахеи (65%) в выявлении динамической нестабильности трахеи у пациентов с ХОБЛ.

## Актуальность проблемы

Хроническая обструктивная болезнь легких (ХОБЛ) является одной из наиболее актуальных проблем современного здравоохранения и одной из основных причин заболеваемости и смертности от хронических заболеваний во всем мире — в последние годы она занимает четвертое место среди причин смерти [1, 2, 3]. По классическому определению хроническая обструктивная болезнь легких, характеризуется не полностью обратимым ограничением воздушного потока, которое имеет неуклонно прогрессирующий характер и обусловлено патологической абнормальной воспалительной реакцией легочной ткани на повреждающие факторы внешней среды (вредные частицы, газы) [4]. Наиболее значимым фактором риска развития ХОБЛ является курение сигарет, а также других форм табака (трубки, сигары) [2]. Компоненты табачного дыма, поступая в бронхолегочную систему, вызывают воспалительную реакцию слизистой оболочки бронха и, в конечном итоге, приводят к нарушению нормальной архитектоники (ремоделированию) терминальных отделов дыхательных путей, а также к избыточной продукции бронхиального секрета и нарушению мукоцилиарного клиренса [5, 6]. Эти изменения приводят, с одной стороны, к прогрессирующему нарушению бронхиальной проходимости, а с другой — поддерживают воспаление в дыхательных путях [7]. Вышеописанные изменения, характерные для ХОБЛ, клинически проявляются хроническим кашлем, продукцией большого количества мокроты и одышкой при физической нагрузке. Хронический характер кашля, способствует значительным перепадам давления в крупных дыхательных путях, что в сочетании с воспалительными изменениями бронхов, создает предпосылки для поражения верхнего отдела респираторного тракта. Вышеописанные перепады давления затрагивают в основном трахею и главные бронхи и носят динамический характер. В связи с особенностями патогенеза, динамические

изменения имеют несколько названий: трахеобронхиальная дискинезия [8], динамическая нестабильность трахеи [9], вторичная трахеомалация [10, 11], трахеобронхомалация [12, 13]. Нестабильность бронхиального дерева, особенно в проксимальном отделе, делает кашель неэффективным, а в сочетании с нарушением мукоцилиарного клиренса ведет к задержке бронхиального секрета и рецидивирующим респираторным инфекциям [14].

Традиционно диагностика динамических изменений складывалась из оценки клинической картины и данных фибробронхоскопии о характере амплитуды движения задней стенки трахеи и главных бронхов в процессе дыхания и кашля. Однако в последние годы все больше внимания стало уделяться неинвазивным методам диагностики, включая методы визуализации, что связано с большей информативностью последних, а также их малой травматичностью и наличием возможных противопоказаний к инвазивным методам [15, 16].

Длительное время основу неинвазивной диагностики динамических изменений трахеи составляло функциональное исследование органов дыхания, включающее исследование кривой «поток–объем».

В последние годы был разработан новый метод визуализации, который получил название электронно-лучевая томография. Сверхбыстрое сканирование изучаемого органа позволяет избежать артефактов в процессе его движения [17, 18]. Первоначально метод разрабатывался для анализа работы лишь динамически меняющихся органов (сердца и коронарных артерий). Но с появлением электронно-лучевой томографии становится реальным определять и характер динамических изменений трахеи и главных бронхов. Вот почему столь актуально сравнить возможности различных методов диагностики динамических изменений трахеи у пациентов с ХОБЛ.

## **Материалы и методы исследования**

### **Дизайн исследования**

Когортное обсервационное поперечное исследование.

В исследование отбирались пациенты, страдающие хронической обструктивной болезнью органов дыхания (GOLD, 2003), основным

клиническим проявлением которой являлся кашель. Исследование состояло из 4 этапов.

**На 1 этапе** проводился отбор пациентов, в соответствии с критериями включения:

Итак, критериями включения пациента в исследование являлись:

- Кашель на протяжении более 3-х месяцев в году в течение последних 2-х лет.
- Курение сигарет (более 20 пачка/лет).
- Спирометрические показатели:  $50\% \leq \text{ОФВ}_1 < 80\%$ ;  $\text{ОФВ}_1/\text{ФЖЕЛ} < 70\%$ .

Пациенты, не удовлетворяющие этим критериям, выбывали из исследования.

**На 2 этапе** все отобранные на 1 этапе пациенты проходили общее клиническое обследование, включающее в себя оценку клинической картины, детальное исследование функции внешнего дыхания (кривая «поток–объем», бодиплетизмография, импульсная осциллометрия), а также проводилась рентгенография трахеи на вдохе и на выдохе.

**На 3 этапе** пациенты подвергались фибробронхоскопическому исследованию — «золотому стандарту», позволяющему выявить наличие экспираторного коллапса трахеи. На основании наличия или отсутствия коллапса пациенты разделялись на две группы. В группу I (основная группа) включались пациенты, у которых на фибробронхоскопическом исследовании выявлен экспираторный пролапс мембранозной части трахеи. II группу (группа сравнения) составляли пациенты, у которых пролапса выявлено не было.

**На 4 этапе** пациентам I и II групп проводилась электронно-лучевая томография органов грудной клетки с визуализацией трахеи в динамическом режиме и сравнение ее результатов с фибробронхоскопией.

### **Клиническая характеристика пациентов**

В ходе работы были обследованы 55 пациентов, по критериям включения отобраны 30 пациентов страдающих ХОБЛ (GOLD, 2003): Группа I (основная группа) включает 20 человек:

- Возраст  $60,9 \pm 7,9$  лет
- Пол Ж/М 14/6
- Индекс массы тела  $28,2 \pm 4,3$  кг/м<sup>2</sup>
- ХОБЛ ПА степени тяжести (GOLD)
- Курение  $35,4 \pm 5,2$  пачка/лет ( $\sim 250$  кг табака<sup>1</sup>)
- Кашель дневной  $3,8 \pm 0,4$  балла  
ночной  $1,4 \pm 0,8$  балла.

Группа II (группа сравнения) включает 10 человек:

- Возраст  $55,2 \pm 4,8$  лет
- Пол Ж/М 2/8
- Индекс массы тела  $26,8 \pm 2,6$  кг/м<sup>2</sup>
- ХОБЛ ПА степени тяжести (GOLD)
- Курение  $28,2 \pm 3,4$  пачка/лет ( $\sim 200$  кг табака)
- Кашель дневной  $1,6 \pm 0,4$  балла  
ночной  $1,1 \pm 0,5$  балла.

## Методы исследования

### Оценка клинической картины

Проводился детальный опрос пациента, выявление жалоб, данных анамнеза заболевания, анамнеза жизни (анамнеза курения). Все пациенты оценивали свой кашель по 6-бальной шкале (Hsu J.A., Stone R.V. et al. 1994), которая отражает количество и выраженность кашлевых эпизодов в дневное и ночное время и их влияние на дневную активность, и сон. Далее производилось физикальное исследование пациентов.

---

<sup>1</sup>Для расчета использовался клинический случай профессора Ж. Массарда (отделение торакальной хирургии Университетской клиники г. Страсбург, Франция).

### **Исследование функции внешнего дыхания**

Исследование функции внешнего дыхания проводилось путем анализа кривой «поток–объем», бодиплетизмографии и импульсной осциллометрии с использованием оборудования и программного обеспечения фирмы Erich Jaeger, Германия. Производилась компьютерная обработка полученных данных и вычисление должных величин на основании антропометрических показателей. Визуальное изображение в режиме реального времени позволяло контролировать выполнение пациентами дыхательных маневров.

#### **Кривая «поток–объем»**

При оценке кривой «поток–объем» использовались показатели: форсированная жизненная емкость легких, объем форсированного выдоха за первую секунду, средний форсированный экспираторный поток, форсированный экспираторный поток на уровне 25%, 50%, 75% от форсированной жизненной емкости легких, пиковый экспираторный поток, площадь под кривой вдоха и площадь под кривой выдоха, соотношение 50% форсированного экспираторного потока к 50% форсированному инспираторному потоку. Полученные данные сопоставлялись с должными величинами, рассчитанными по формулам Европейского Сообщества Стали и Угля (Quanjjer et al 1993).

#### **Бодиплетизмография**

При оценке бодиплетизмографии использовались показатели: жизненная емкость легких, общая емкость легких, остаточный объем, доля остаточного объема в структуре общей емкости легких, функциональная остаточная емкость, емкость вдоха, резервный объем выдоха, аэродинамическое сопротивление дыхательных путей, специфическая удельная проводимость дыхательных путей, сопротивление вдоха и сопротивление выдоха.

Исследование проводилось с использованием прибора Master Screen Body (Erich Jaeger, Германия).

### **Импульсная осциллометрия**

Для измерения сопротивления дыхательных путей и определения центральных и периферических составляющих сопротивления применялась программа импульсной осциллометрии с использованием специальной приставки Master Screen IOS (Erich Jaeger, Германия). Оценивали комплексное дыхательное сопротивление, обозначаемое как «импеданс» ( $Z$ ), реальное сопротивление потоку ( $R$ ) и реактивное сопротивление «реактанс» ( $X$ ). Для практической оценки центральной и периферической обструкции оценивали низкочастотный импеданс при 5 Гц с сопротивлением  $R_5$  и реактивным сопротивлением  $X_5$ , а также величину центрального сопротивления  $R_{20}$  при 20 Гц.

### **Рентгенография трахеи на вдохе и выдохе**

Для выявления возможного экспираторного пролапса трахеи всем пациентам проводилось рентгенографическое исследование трахеи в боковой проекции в обе фазы дыхательного цикла с последующим измерением ее сагиттального размера. Во время исследования пациент выполнял глубокий вдох, за которым следовал форсированный выдох. Критерием постановки диагноза экспираторного пролапса являлось уменьшение сагиттального размера трахеи на 50% и более от его первоначальных значений.

### **Фибробронхоскопия**

Экспираторный коллапс трахеи был впервые описан J. Lemoine в 1949г. Обнаруживается только при выполнении фибробронхоскопии под местной анестезией. В данном исследовании во время фибробронхоскопии производился осмотр трахеи и дыхательных путей до субсегментов, оценка проходимости и наличие признаков экспираторного пролапса трахеи и крупных бронхов на выдохе и при кашле. В зависимости от глубины пролапса оценивали степень динамической нестабильности трахеи. Для 1 степени заболевания характерен пролапс, который не превышает  $\frac{1}{2}$  просвета трахеи и дыхательных путей, при 2-ой степени пролапс составлял  $\frac{1}{2}$ – $\frac{2}{3}$  просвета, а при 3-ей степени нестабильности пролапс превышал  $\frac{2}{3}$  просвета трахеи и дыхательных

путей. Исследование проводилось с использованием фибробронхоскопа BF-P20D (Olympus, Япония) под местной анестезией в положении пациента лежа.

### **Электронно-лучевая томография**

Для визуализации трахеи и главных бронхов использовался метод электронно-лучевой томографии. Исследование проводилось на аппарате Imatron C-150 без предварительного введения контрастных веществ. В ходе исследования на первом этапе проводилось построение серии томограмм от уровня перстневидного хряща гортани до уровня латеральных синусов. Производились две серии томограмм на форсированном вдохе и на полном выдохе. На втором этапе для динамической визуализации трахеи проводилось исследование в динамическом режиме томографирования (multislice mode). Протяженность сканирования составляла 7 см, от уровня перстневидного хряща трахеи до уровня бифуркации. Ширина томографического среза 7 мм. Время производства одного томографического среза 50 миллисекунд. В процессе динамического исследования трахеи производилось 2 дыхательных цикла: 2 глубоких вдоха и 2 глубоких выдоха.

## **Результаты**

### **Клиническая картина**

В группе I, состоящей из 20 пациентов в возрасте  $60,9 \pm 7,9$  лет, — из них 14 женщин (70%) и 6 мужчин (30%) — дневной кашель составлял  $3,8 \pm 0,4$  балла, а ночной  $1,4 \pm 0,2$  балла. Все пациенты имели анамнез курения сигарет  $35,4 \pm 5,2$  пачка/лет. Длительность кашлевого анамнеза, субъективно оцененная пациентом, в данной группе составляла  $10,4 \pm 3,1$  лет. Большая часть пациентов имела непродуктивный кашель (90%), хотя у ряда обследуемых кашель сопровождался отхождением небольшого количества мокроты (10%). Кашель возникал в основном в утренние часы, провоцировался вдыханием холодного воздуха, а также смехом. Характер кашля персистирующий у 16 пациентов (80%), приступообразный у 4 пациентов (20%).



Показатель	Группа I	Группа II	<i>P</i>
Возраст, лет	60,9±7,9	55,2±4,8	< 0,05
Стаж курения сигарет, лет	35,4±5,2	28,2±3,4	< 0,05
Кашлевой анамнез, лет	10,4±3,1	7,3±1,2	< 0,05

Таблица 1. Анамнестическая характеристика пациентов основной группы и группы сравнения.

Показатель		Группа I	Группа II
<b>К</b> <b>а</b> <b>ш</b> <b>е</b> <b>л</b> <b>ь</b>	Дневной, баллы	3,8±0,4	1,6±0,4*
	Ночной, баллы	1,4±0,2	1,1±0,5**
	Продуктивный, %	10	10
	Непродуктивный, %	90	90
	Персистирующий, %	80	—
	Приступообразный, %	20	100

\* *P* < 0,05

\*\* *P* < 0,05

Таблица 2. Клиническая характеристика кашля у пациентов основной группы и группы сравнения.

Начало кашля большинство обследуемых — 18 человек (90%) связывали с учащением острых респираторных заболеваний, которые сопровождались отхождением вязкой слизистой или слизисто-гнойной мокроты.

Аллергический анамнез у пациентов этой группы не отягощен.

Также не выявлено влияния профессиональных факторов, которые могли бы послужить причиной появления кашля.

В группе II, состоящей из 10 пациентов в возрасте 55,2±4,8 лет, — из них 2 женщины (20%) и 8 мужчин (80%) — дневной кашель составлял 1,6±0,4 балла, а ночной 1,1±0,5 балла. Анамнез курения сигарет в группе II составлял 28,2±3,4 пачка/лет, а длительность кашлевого анамнеза 7,3±1,2 лет. Только у 1 пациента (10%) из группы II отмечался продуктивный характер кашля, остальные пациенты (90%) не отмечали отхождение мокроты во время кашля. Связи кашля с

каким-либо определенным временем суток выявлено не было, а характер кашля у 100% пациентов был приступообразным. Аллергический анамнез и анамнез профессионального маршрута без особенностей.

### Функция внешнего дыхания

При анализе функции внешнего дыхания проводилась оценка показателей кривой «поток–объем» в относительных цифрах, показателей бодиплетизмографии, а также импульсной осциллометрии.

При анализе кривой «поток–объем» было выявлено, что имеется статистически достоверное различие ( $p < 0,05$ ) между группой I и группой II по относительным цифрам ФЖЕЛ (FVC), ОФВ<sub>1</sub>(FEV<sub>1</sub>), площади под кривой выдоха (AE) ( $p < 0,05$ ).

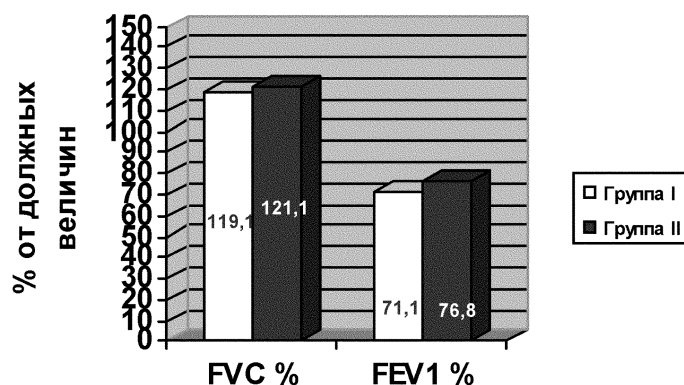


Рис. 1. Относительные скоростные показатели в двух исследуемых группах.

При анализе данных бодиплетизмографии оценивали жизненную емкость легких ЖЕЛ (VC), общую емкость легких ОЕЛ (TLC), остаточный объем ОО (RV), аэродинамическое сопротивление дыхательных путей ( $R_{aw}$ ) и специфическую удельную проводимость дыхательных путей ( $sG_{aw}$ ). В результате оценки было выявлено статистически достоверное ( $p < 0,05$ ;  $p < 0,01$ ) увеличение остаточного объема по относительным значениям и аэродинамического сопротивления дыха-

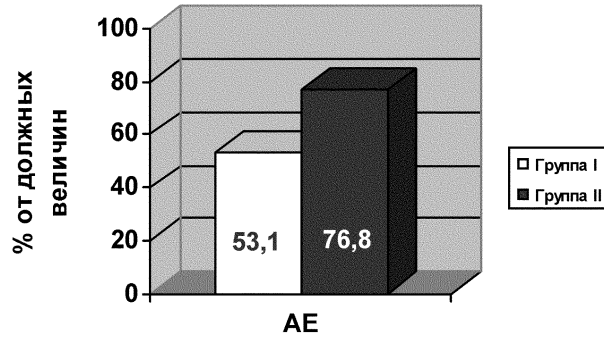


Рис. 2. Относительные показатели площади под кривой выдоха в двух исследуемых группах.

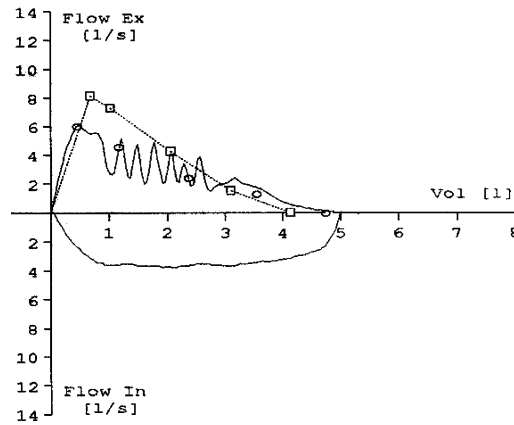


Рис. 3. Типичная для экспираторного коллапса кривая «поток–объем».

тельных путей у пациентов страдающих экспираторным коллапсом трахеи по сравнению с пациентами, страдающими ХОБЛ, но не имеющими коллапса. Статистически достоверных различий ( $p > 0,05$ ) между группами по общей и жизненной емкости легких выявлено не было.

При анализе импульсной осциллометрии оценивали реальное сопротивление потоку при частотах 5Гц и 20Гц ( $R_5$ ,  $R_{20}$ ), а также ре-

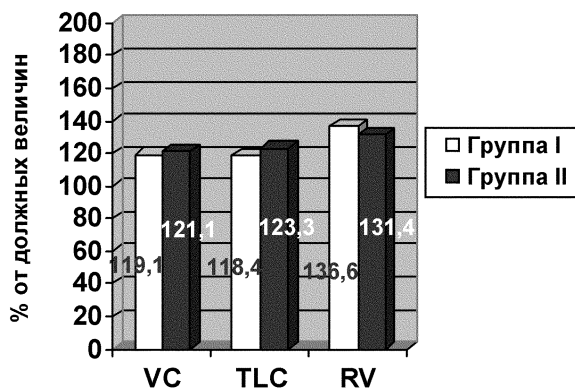


Рис. 4. Относительные показатели бодиплетизмографии в двух исследуемых группах.

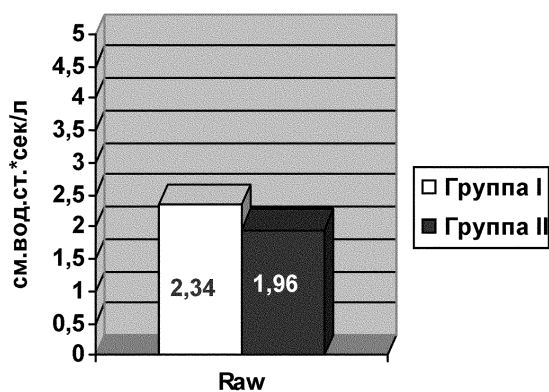


Рис. 5. Абсолютные показатели бронхиального сопротивления  $R_{aw}$  в двух исследуемых группах.

активное сопротивление «реактанс» ( $X_5$ ,  $X_{20}$ ). В ходе анализа было выявлено статистически достоверное ( $p < 0,05$ ) различие между основной группой и группой сравнения по показателю реактивного сопротивления при 5 Гц ( $X_5$ ), что свидетельствует в пользу периферической обструкции, а также по показателю реального сопротивления при 20 Гц ( $R_{20}$ ), что свидетельствует в пользу центральной обструкции. По показателям реального сопротивления при 5 Гц ( $R_5$ ),

а также реактивного сопротивления при 20 Гц ( $X_{20}$ ) статистически достоверных различий ( $p > 0,05$ ) между двумя группами выявлено не было. Наличие реального сопротивления при 20 Гц ( $R_{20}$ ) в группе с экспираторным коллапсом трахеи, превышающего таковое в группе пациентов без коллапса трахеи, свидетельствует в пользу наличия у этих пациентов признаков обструкции проксимального отдела респираторного тракта.

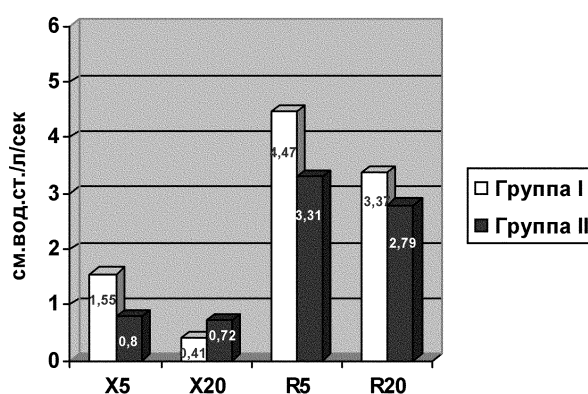


Рис. 6. Абсолютные показатели импульсной осциллометрии в двух исследуемых группах.

### Рентгенография трахеи на вдохе и выдохе

Анализ данных рентгенографии трахеи на вдохе и на выдохе выявил статистически достоверное уменьшение сагиттального размера трахеи более чем на 50% от ее первоначальных значений в фазу выдоха в основной группе исследования ( $p < 0,05$ ). В то время как в группе сравнения отмечалось также статистически достоверное уменьшение сагиттального размера трахеи, однако степень уменьшения не достигала таких значений, которые соответствовали бы критерию постановки диагноза ( $p < 0,05$ ).

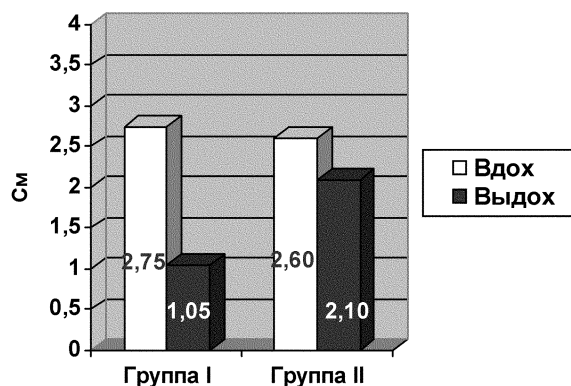


Рис. 7. Рентгенография трахеи на вдохе и на выдохе в основной группе и в группе сравнения.

### Фибробронхоскопия

В первую очередь оценивалась степень экспираторного коллапса трахеи, то есть степень пролабирования задней мембранозной стенки трахеи в ее просвет. Первая степень пролапса, составляющая менее  $\frac{1}{2}$  просвета трахеи, встречалась у 4 пациентов (20%). Вторая степень пролапса, составляющая  $\frac{1}{2}$ – $\frac{2}{3}$  просвета трахеи, встречалась у 14 пациентов (70%). И третья степень, составляющая более  $\frac{2}{3}$  просвета трахеи, наблюдалась только у 2 пациентов (10%) первой группы. Далее проводилась оценка уровня максимального пролапса трахеи. Трахея условно была разделена на два уровня: экстраторакальная часть и интраторакальная часть. Исследователь оценивал, на каком из указанных уровней более выражен экспираторный коллапс. Распространенный коллапс, захватывающий как экстраторакальную, так и интраторакальную часть, встречался у большинства пациентов — 16 человек (80%). Экстраторакальный уровень коллапса имел место у 3 пациентов (15%), а интраторакальный уровень — у 1 пациента (5%).

### Электронно-лучевая томография

В ходе анализа компьютерных томограмм оценивались площади трахеи на 8 уровнях по 16 томограмм на каждом уровне с целью

томографической верификации экспираторного коллапса трахеи, а также так называемый трахеальный индекс, который представляет собой отношение фронтального среза трахеи к сагиттальному срезу. Нормальные значения трахеального индекса находятся в диапазоне от 0,6 до 1.

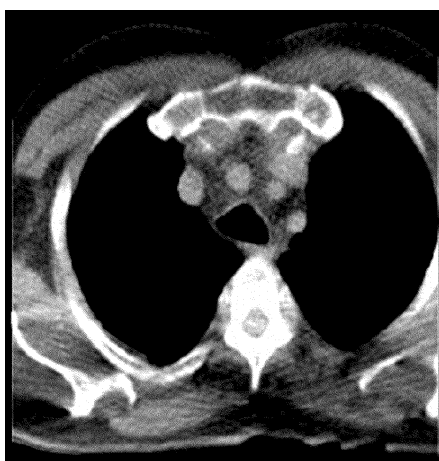


Рис. 8. Электронно-лучевая томография грудной клетки у пациента из основной группы в фазу вдоха и фазу выдоха.

Для анализа изменения площадей трахеи в обе фазы дыхательного цикла основная группа была разделена на две подгруппы в зависимости от того, в какой части трахеи — экстраторакальной или интраторакальной — имел место коллапс. Это особенно важно в связи с тем, что коллапс трахеи может развиваться в различные фазы дыхательного цикла, как на вдохе, так и на выдохе, в зависимости от локализации зоны нестабильности. При локализации зоны нестабильности в экстраторакальной части трахеи коллапс формируется в фазу вдоха, в связи с тем, что во время вдоха внутритрахеальное давление становится меньше атмосферного и инспираторный поток снижается. Форсированный выдох увеличивает внутритрахеальное давление выше атмосферного и диаметр дыхательных путей в эту фазу близок к нормальному.

При интраторакальной локализации нестабильности трахеи коллапс формируется во время выдоха. Это объясняется тем, что форсированный выдох увеличивает внутриплевральное давление, которое становится выше внутритрахеального. На вдохе трахеальное давление превышает плевральное и диаметр трахеи практически не меняется.

По данным исследования в подгруппу, характеризующуюся экстраторакальной локализацией нестабильности, были отнесены 5 пациентов, а в подгруппу с интраторакальной локализацией — 15 пациентов.

В результате анализа площадей трахеи в обеих подгруппах было показано, что в подгруппе с экстраторакальной локализацией нестабильности отмечается статистически достоверное уменьшение площади трахеи в фазу вдоха ( $p < 0,05$ ), а в подгруппе с интраторакальной локализацией нестабильности отмечается также статистически достоверное уменьшение площади трахеи на выдохе ( $p < 0,05$ ).

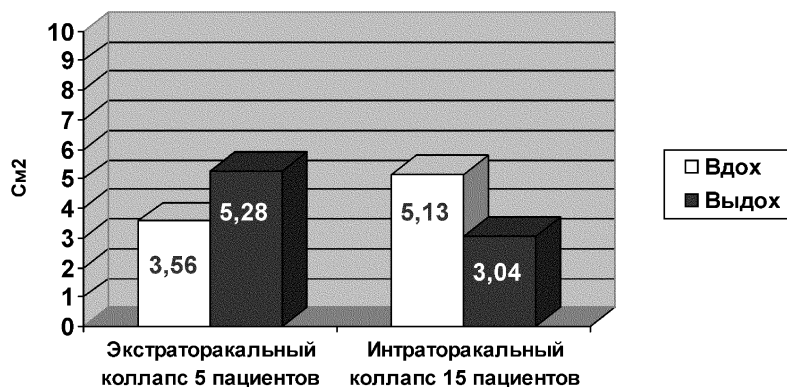


Рис. 9. Изменение площади трахеи при экстраторакальном и интраторакальном коллапсе в фазу вдоха и в фазу выдоха.

В связи с тем, что в задачи данного исследования входило изучение роли неинвазивных методов в постановке диагноза динамической нестабильности трахеи, после получения и анализа результатов функциональных методов и рентгенографии трахеи, описанных выше, и данных электронно-лучевой томографии, производился расчет



чувствительности и специфичности каждого из применяемых методов. «Золотым стандартом» в данном исследовании является фибро-бронхоскопия (ФБС), как метод визуальной оценки экспираторного коллапса. Для расчета, как чувствительности, так и специфичности производилось построение четырехпольной таблицы, содержащей информацию о положительных и отрицательных результатах изучаемого теста в соотношении с результатами «золотого стандарта» — ФБС.

Таким образом, после построения таблицы видно количество истинно положительных и ложно положительных, а также истинно отрицательных и ложно отрицательных результатов изучаемого теста.

В данном исследовании производился расчет чувствительности и специфичности для наиболее важных показателей функционального исследования органов дыхания, рентгенографии трахеи и электронно-лучевой томографии. Среди функциональных параметров наиболее важными показателями для подтверждения диагноза динамической нестабильности трахеи являются площадь под экспираторной частью кривой «поток–объем» и показатель реального сопротивления при частоте 20 Гц ( $R_{20}$ ) по данным импульсной осциллометрии.

При анализе площади под экспираторной частью кривой «поток–объем» было выявлено, что у 11 пациентов основной группы имеет место уменьшение площади, что свидетельствует в пользу экспираторного коллапса, а у 9 пациентов этого признака нет. Таким образом, 11 пациентов имеют истинно положительный результат, а 9 пациентов — ложно отрицательный. Соответственно чувствительность данного показателя составляет 55%.

В группе сравнения было выявлено, что только у 1 пациента имеет место уменьшение площади экспираторной части кривой «поток–объем», что ошибочно свидетельствует об экспираторном коллапсе, а у 9 пациентов этой группы признаков, свидетельствующих в пользу коллапса, выявлено не было. В данном случае 1 пациент имеет ложно положительный результат, а 9 пациентов истинно отрицательный. Специфичность данного показателя составляет 90%.

Импульсная осциллометрия, являющаяся методом диагностики как дистальной, так и проксимальной обструкции, использовалась в данном исследовании для подтверждения экспираторного коллапса,

создающего условия, схожие с обструкцией проксимального отдела респираторного тракта. Наиболее демонстративным для проксимальных дыхательных путей является показатель реального сопротивления потоку при частоте 20 Гц ( $R_{20}$ ). Чувствительность данного показателя оказалась достаточно велика (85%), а специфичность имеет более низкие значения (60%).

При расчете чувствительности и специфичности рентгенографии трахеи в диагностике экспираторного коллапса было выявлено, что у 13 пациентов основной группы отмечается наличие признаков коллапса, а у 7 нет. Таким образом, чувствительность метода составляет 65%. В группе сравнения у 8 пациентов действительно не было признаков коллапса, а у 2 пациентов эти признаки все-таки определялись. Таким образом, специфичность равна 80%. Необходимо отметить, что критерием постановки диагноза нестабильности трахеи являлось уменьшение сагиттального размера на 50% и более в фазу выдоха. При анализе данных электронно-лучевой томографии представляется актуальным расчет чувствительности и специфичности показателя «площадь трахеи», так как именно этот показатель позволяет оценить наличие и степень экспираторного коллапса. Критерием постановки диагноза динамической нестабильности трахеи по данным электронно-лучевой томографии является наличие экспираторного коллапса, захватывающего более  $\frac{1}{2}$  просвета трахеи. В ходе оценки было выявлено, что у 18 пациентов из основной группы отмечается экспираторный коллапс, соответствующий вышеописанному критерию. Из группы II (группы сравнения), где экспираторного коллапса на ФБС не выявлено, у 8 пациентов на электронно-лучевой томографии также коллапса выявлено не было, хотя 2 пациента дали ложно положительный результат. Таким образом, чувствительность показателя «площадь трахеи» по электронно-лучевой томографии составляет 90%, а специфичность 80%.

## Выводы

Для пациентов, страдающих ХОБЛ в сочетании с динамическими изменениями проксимальных дыхательных путей, характерен более

выраженный симптом кашля, как в дневное, так и в ночное время, чем для пациентов с ХОБЛ без динамической нестабильности.

Показатель  $R_{20}$  импульсной осциллометрии имеет наибольшую чувствительность (85%) среди функциональных тестов, необходимых для выявления динамических изменений трахеи у пациентов с ХОБЛ.

Рентгенография трахеи имеет низкую чувствительность (65%), но высокую специфичность (80%) в выявлении динамических изменений трахеи у пациентов с ХОБЛ.

Рентгенография трахеи не позволяет провести динамическую оценку трахеи в процессе дыхательного маневра.

Электронно-лучевая томография имеет высокую чувствительность (90%) и достаточно высокую специфичность (80%) в выявлении динамической нестабильности трахеи у пациентов ХОБЛ, а также позволяет проводить динамическую оценку этих изменений.

## Список литературы

- [1] Овчаренко С.И. Хронические обструктивные болезни легких: современный взгляд на проблему. *Врач* 2001; 11: 3–7.
- [2] Чучалин А.Г. Болезни курящего человека. *Тер. арх.* 1998; 3: 5–13.
- [3] Murray C.L.J., Lopez A.D. Evidence-based health policy — lessons from the global burden of disease study. *Science* 1996; 274: 740–743.
- [4] Global Initiative for Chronic Obstructive Lung Disease. Global strategy for diagnosis, management and prevention of chronic obstructive pulmonary disease NHLBI/WHO Workshop report. NIH Publication 2701, April 2001. 1–100.
- [5] Wright J.L., Lawson L.M., Pare P.D. et al. Morphology of peripheral airways in current smokers and exsmokers. *Am. Rev. Respir. Dis.* 1983; 127: 474–477.
- [6] Xu X., Weist S.T., Rijcken B., Schouten J.P. Smoking, changes in smoking habits and rate of decline in FEV<sub>1</sub>: new insight into gender differences. *Eur. Resp. J.* 1994; 7: 1056–1061.
- [7] Wilson R. The role of infection in COPD. *Chest* 1998; 113: 242–248.

- [8] Скиба В.П. Трахеобронхиальная дискинезия (экспираторный пролапс мембранозной стенки трахеи и бронхов). Пульмонология 1996; 2: 54–57.
- [9] Heussel C.P., Hafner B., Lill J. et al. Paired inspiratory/expiratory spiral CT and continuous respiration cine CT in the diagnosis of tracheal instability. Eur. Radiol. 2001; 11: 982–989.
- [10] Aquino S.L., Shepard J.A., Ginns L.C., Moore R.H. et al. Acquired tracheomalacia: detection by expiratory CT scan. J. Comput. Assist. Tomogr. 2001; 25: 394–399.
- [11] Johnson T.H., Mikita J.J., Wilson R.J., Feist J.H. Acquired tracheomalacia. Radiology 1973; 109: 577–580.
- [12] Castillo A., Smith J., Figueroa V. et al. Tracheobronchomalacia in pediatric patients: clinical experience. Rev. Med. Chil. 2002; 130 (9): 1014–1020.
- [13] Takkunen O., Cozanitis D., Halttunen P., Kaitila I. Tracheobronchomalacia in an adult with metaphyseal chondrodysplasia. Ann. Fr. Anesth. Reanim. 1986; 5 (5): 527–529.
- [14] Joffe L.Z., Rechtmann A.G. Biomechanics of respiration in patients with expiratory stenosis of trachea and main bronchi. Z. Erkr. Atmungsorgane. 1981; 156 (3): 212–217.
- [15] Kauczor H.U., Heussel C.P., Fisher B., Hast J. et al. Value of spirometry-gated high resolution computerized tomography of the lung during inspiration and expiration. Fortschr. Roentgenstr. 1998; 169: 658–661.
- [16] Rayl J.E. Tracheobronchial collapse during cough. Radiology 1965; 85: 87–92.
- [17] Peschmann K.R., Napel S., Couch J.L. et al. High-speed computed tomography: systems and performance. Appl. Optics. 1985; 24: 4052–4060.
- [18] Rogalla P., Enzweiler C., Schmidt E. et al. Thoracic diagnosis with electron-beam computed tomography. Radiologe 1998; 38 (12): 1029–1035.